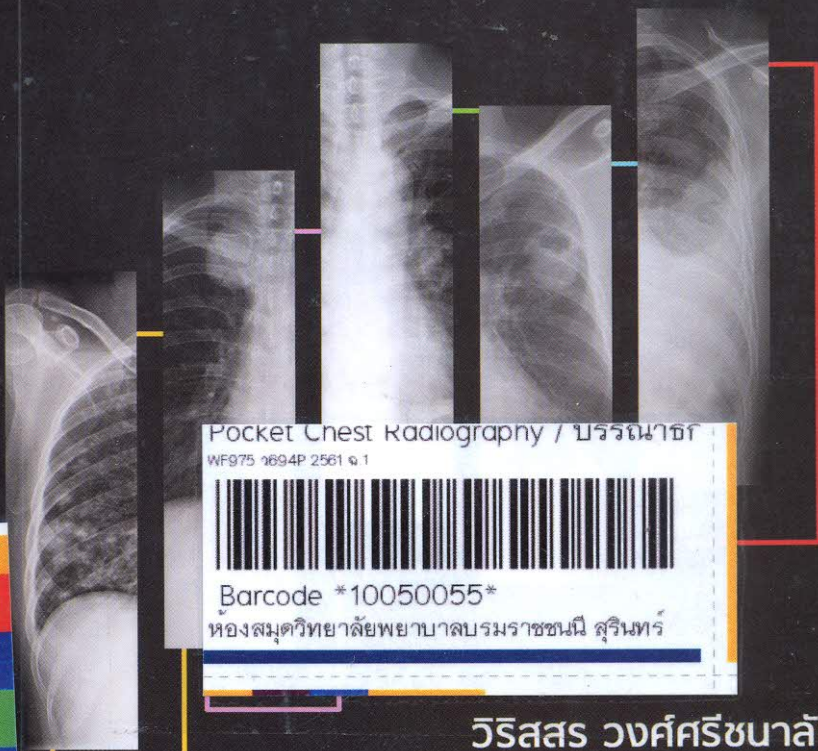


Pocket Chest Radiography



วิริสสร วงศ์ศรีขนาลัย
อดิศร วงษา

โครงการตำราอายุรศาสตร์ โรงพยาบาลพระมงกุฎเกล้า

สารบัญ

	หน้า
1. Basic principle of chest radiograph	1
2. Normal chest imaging	17
3. General rules	24
4. How to view picture	29
5. Basic CXR interpretation	36
6. Abnormal chest radiograph	44
7. Pattern of recognition	51
8. CXR in common diseases	115
9. CXR in ICU	120
10. Normal variation and pitfall	129
11. Summary	132
12. Brain test	138
13. Index	181